

Ксеногенный материал Endobon®
Аллогенный материал RegenerOss®
Коллагеновая мембрана OsseoGuard®



**Восстановление вестибулярного дефекта после удаления зуба в эстетическом участке:
 клинический случай**

*Лечение проведено John Lipovici, DDS (США)**

Первичная консультация пациента

Пациентка 62-х лет обратилась в клинику с безнадежными верхними фронтальными зубами вследствие патологии пародонта (Рисунок 1). Рентгенологическое исследование показало наличие локализованной горизонтальной и вертикальной атрофии костной ткани тяжелой степени (Рисунок 2). Основной жалобой пациентки была прогрессирующая миграция верхних фронтальных зубов. Из-за выраженной атрофии альвеолярного отростка и высоких эстетических требований к окончательному результату был выбран поэтапный подход к лечению с удалением зубов и аугментацией костной ткани для получения оптимального эстетического результата и имплантацией через пять месяцев.

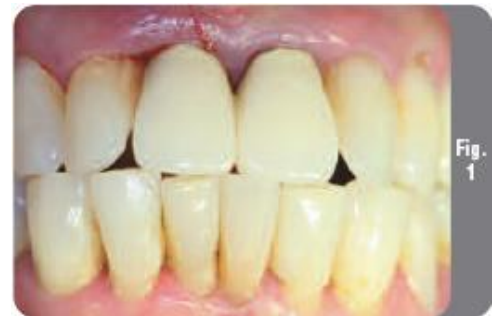

Fig. 1

Диагноз

- Подлежащие удалению верхние резцы вследствие тяжелого пародонтита (зубы 11, 12, 21 и 22)
- Недостаточное количество костной ткани по горизонтали и по вертикали для проведения немедленной имплантации и получения оптимального эстетического результата, показания к аугментации кости
- Достаточная окклюзионная высота

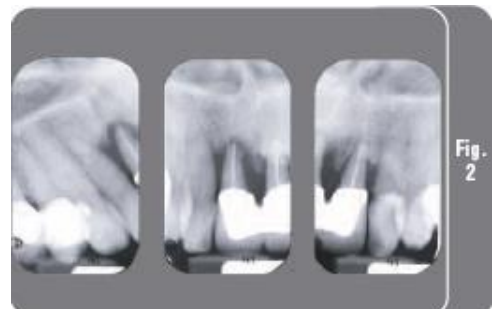

Fig. 2

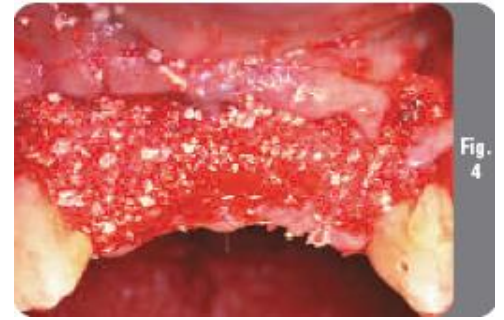
План лечения

- Изготовление диагностических моделей, воскового шаблона и хирургического шаблона
- Снятие шинированных реставраций с зубов 11 и 21 и удаление верхних центральных и боковых резцов (12, 11, 21, 22) с одновременной аугментацией костной ткани

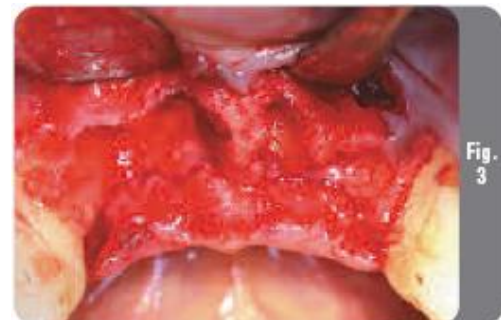

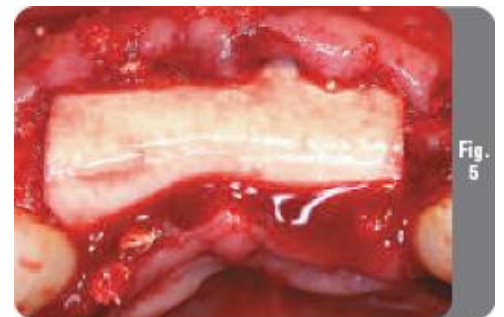Fig. 3

- Немедленная фиксация временного частичного протеза (зубы 12-22)
- Установка двух имплантатов BIOMET 3i NanoTite™ Certain® диаметром 4 мм через пять месяцев после удаления зубов
- Период остеоинтеграции и заживления мягких тканей
- Снятие слепков через четыре месяца после имплантации и фиксация временного несъемного частичного протеза
- Фиксация постоянных протезов.

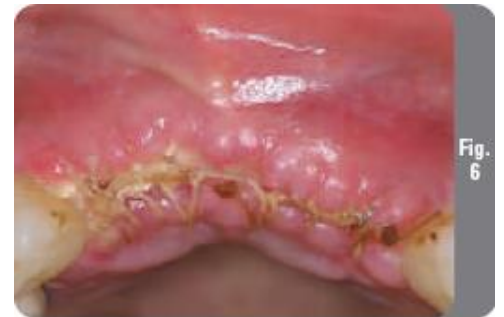

Хирургический этап

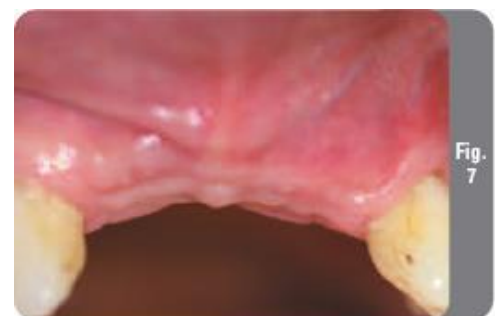После того, как пациентка приняла предложенный ей план лечения, были изготовлены диагностические модели, восковой шаблон и хирургический шаблон. В день операции под местной инфильтрационной анестезией были сняты шинированные коронки на верхних центральных резцах и удалены зубы 12, 11, 21 и 22 по атравматичной технике для максимального сохранения целостности альвеолярного отростка. Лунка была тщательно очищена от грануляционной ткани с помощью ручных и вращающихся инструментов и была проведена оценка целостности ее стенок. В области удаленных зубов отмечался большой горизонтальный и вертикальный костный дефект с истончением вестибулярной пластинки.



Для обнажения дефекта был откинут полнослойный вестибулярный лоскут от клыка до клыка (Рисунок 3). Большой дефект вестибулярной стенки был тщательно очищен и заполнен аллогенным материалом RegenerOss™ (деминерализованная кость) в сочетании с ксеногенным материалом Endobon® (бычий гидроксиапатит в гранулах) (Рисунок 4). Такая комбинация материалов позволяет оптимизировать прочность каждого из материалов в отдельности. Масса RegenerOss™ была выбрана благодаря ее доказанным остеоиндуктивным свойствам, а также превосходной адаптации в гемозаполненных участках. Гранулированный ксено-материал Endobon® был выбран в данном случае из-за его хорошо документированных остеокондуктивных свойств и длительного периода резорбции.



Затем была отрезана резорбируемая коллагеновая мембрана OsseoGuard™ и замочена в стерильном физиологическом растворе в течение 10 минут, после чего она была помещена поверх внесенного костного материала и под мягкотканый лоскут. Мембрана была стабильной, хорошо адаптировалась к материалу и была закреплена под мягкими тканями без необходимости в дополнительном уплотнении или наложении швов (Рисунок 5). Мембрана OsseoGuard™ была выбрана в данном случае благодаря ее превосходной адаптации и длительному периоду резорбции (6



месяцев). Чтобы ушить мягкие ткани без натяжения с вестибулярной стороны были выполнены большие послабляющие периостальные разрезы (Рисунок 6). Затем был примерен временный частичный протез, и пациентке были назначены лекарственные препараты и даны инструкции по гигиене полости рта, после чего она была выписана из клиники.

Имплантация

Через пять месяцев после удаления зубов и подсадки костного материала пациентка пришла на контрольное посещение и имплантацию. Заживление прошло без осложнений и особенностей. Мембрана оставалась закрытой в течение всего периода заживления. Был снят временный частичный протез. Мягкие ткани под протезом имели желаемый объем, и альвеолярный отросток был адекватной толщины (Рисунок 7). Был откинут полнослойный слизисто-надкостничный лоскут, под которым были обнаружены остатки мембраны OsseoGuard™ и восстановленный костный гребень требуемых размеров для предстоящей имплантации (Рисунки 8 и 9). Из новой регенерированной кости с помощью двухмиллиметрового трепана был взят образец твердой ткани размером 9x2 мм.

Гистология: Образец был отправлен на гистологическое исследование, которое показало наличие живых костных клеток, объединенных вместе с гранулами Endobon (Рисунок 10). Никакой реакции на инородное тело отмечено не было.

На окклюзионную поверхность соседних зубов был помещен хирургический шаблон, который указывал идеальное положение имплантатов, включая их положение по вертикали. Подготовку ложа под имплантаты в области верхних боковых резцов начали с помощью 2 мм формирующего сверла через отверстия в хирургическом шаблоне. Направление остеотомии проверяли с помощью индикаторов направления (Рисунок 11). На момент операции плотность костной ткани была определена как тип II-III (по индексу Lekholm & Zarb), поэтому для завершения подготовки ложа для имплантатов использовали сверло диаметром 2,75 мм, который был введен на всю длину ложа. В подготовленных участках были установлены два имплантата NanoTite™ Certain® диаметром 4 мм и длиной 13 мм. Были зафиксированы заглушки (Рисунок 12) и мягкие ткани были ушиты матрасным швом без натяжения. Затем была проведена перебазировка временного протеза. Пациентке были назначены лекарственные препараты и даны инструкции по гигиене полости рта.

Через четыре месяца после имплантации было назначено вскрытие имплантатов с фиксацией формирователя десны. Был сделан полнослойный косой разрез с небной стороны для апикальной репозиции кератинизированной десны. После фиксации формирователей десны EP® мягкие ткани были ушиты прерывистыми швами. Была сделана контрольная рентгенограмма

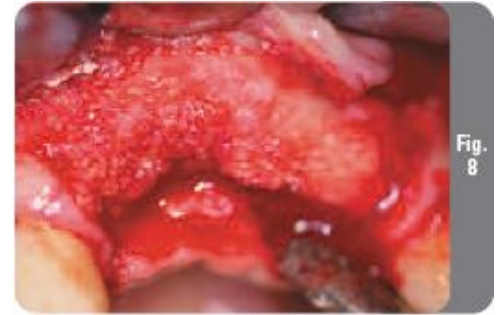

Fig. 8

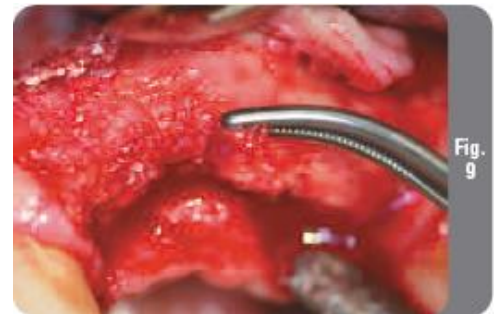

Fig. 9

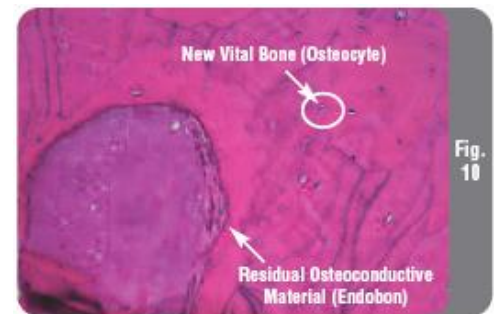

Fig. 10

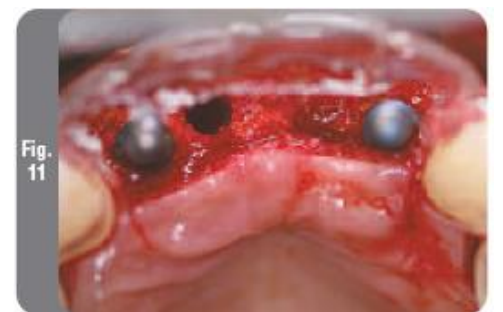
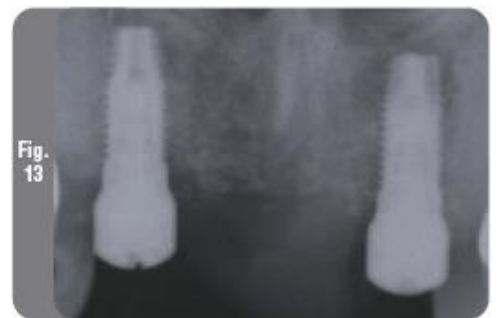
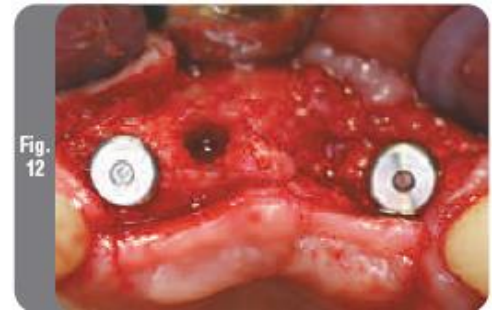Fig. 11

(Рисунок 13). Затем была проведена перебазировка временного протеза и пациентке были даны инструкции по гигиене полости рта.

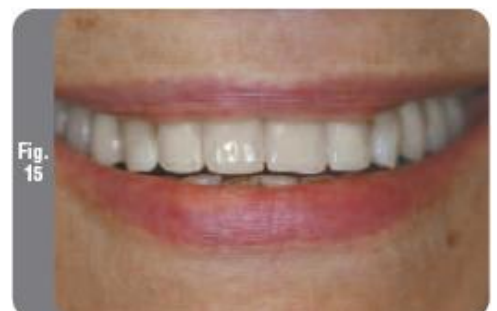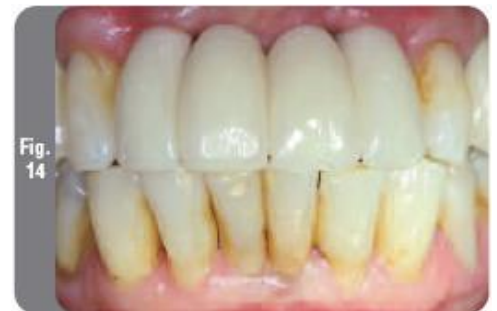Протезирование

Через шесть недель формирователи десны были сняты и зафиксированы слепочные модули для открытой ложки Certain® Risk-up до звукового щелчка. Была сделана контрольная рентгенограмма для проверки положения слепочных колпачков. Затем был снят рабочий слепок с помощью поливинилсилоксанового слепочного материала высокой вязкости. С антагонистов был снят альгинатный слепок и слепки вместе с регистрацией прикуса и выбранным цветом реставрации были отправлены в зуботехническую лабораторию. В качестве временных абатментов были выбраны абатменты PreFormance®, с соответствующим расширением и высотой, поскольку они состоят из полиэфирэфиркетона (ПЕЕК), который позволяет сформировать превосходные контуры мягких тканей в процессе заживления. Был изготовлен частичный несъемный временный протез для адекватного заживления мягких тканей и проверки эстетических и фонетических свойств протезной конструкции (Рисунки 14 и 15). Затем будут изготовлены и зафиксированы постоянные абатменты и постоянный несъемный протез.



Клинический обзор

Представленный клинический случай демонстрирует поэтапный подход к лечению, включающий удаление зубов, аугментацию кости в связи со значительным костным дефектом и имплантацию через пять месяцев. После удаления зубов костный дефект был заполнен аллогенным материалом RegenerOss™ в сочетании с гранулированным ксеногенным материалом Endobon®. Внесенный костный материал был закрыт резорбируемой коллагеновой мембраной OsseoGuard™, которая была выбрана благодаря ее многочисленным преимуществам, в особенности длительному периоду резорбции, что чрезвычайно важно для регенерации альвеолярной кости. Была получена желаемая толщина альвеолярного отростка и объем мягких тканей, что позволило провести имплантацию в эстетически важном участке с оптимальными результатами. Гистологическое исследование восстановленной кости показало наличие живых костных клеток, объединенных вместе с гранулами Endobon. Данный клинический случай является отличным примером применения регенеративных материалов индивидуальной прочности и различных методик для получения хорошего клинического и биологического результата



Врач-ортопед: Walter Homayoon, DDS, Bohemia, Нью-Йорк

Зубной техник: Steven Pigliacelli, CDT, Marotta Dental Studio, Farmingdale, NY

**Д-р Лировісі является дипломированным врачом Американской академии пародонтологии. Он провел большое количество лекций в США и по всему миру по регенерации и имплантологии. Он был клиническим доцентом на кафедре пародонтологии и имплантологии стоматологического факультета Нью-Йоркского Университета и ведет частную практику по имплантологии и регенерации в Нью-Йорке и Лонг-Айленде.*

Endobon®

Гидроксиапатит (бычий) в гранулах

Резорбируемый материал животного происхождения Endobon, полностью соответствующий высоким стандартам качества, предназначен для пародонтологии и челюстно-лицевой хирургии.

- Двухэтапный способ получения неорганического костного матрикса с помощью высоких температур позволяет удалить 100% белков и получить материала полностью избавленный от бактерий, вирусов и прионов.

- Остеокондуктивные свойства позволяют кости образовываться непосредственно как на керамической поверхности, так и внутри гранул

- Превосходные свойства сцепления материала для удобства внесения в область дефекта



Гидроксиапатит в гранулах Endobon		
Артикул	Объем	Размер частиц
ROX05	0,5 см ³	500-1000 мкм
ROX10	1 см ³	500-1000 мкм
ROX20	2 см ³	500-1000 мкм